Lane Medical Library

NOV 16 1895 LIBRARY

Aus der chirurgischen Klinik zu Kiel.

Ein Beitrag

zur

Darmausschaltung.

Inaugural-Dissertation

zur Erlangung der Doctorwürde

der medicinischen Facultät zu Kiel

vorgelegt von

J. Martens,

approb. Arzt aus Neustadt i. H.

Kiel, 1895.

Druck von A. F. Jensen.

Aus der chirurgischen Klinik zu Kiel.

Ein Beitrag

zur

Darmausschaltung.

Inaugural-Dissertation

zur Erlangung der Doctorwürde

der medicinischen Facultät zu Kiel

vorgelegt von

J. Martens,

approb. Arzt aus Neustadt i. H.

Kiel, 1895.

Druck von A. F. Jensen.

Nr. 40.

Rectoratsjahr 1895/96.

Referent: Dr. **v. Esmarch.**

Zum Druck genehmigt

Dr. **Werth,** z. Z. Decan.

Seinen teuren Eltern

in Liebe und Dankbarkeit gewidmet

vom

Verfasser.

Digitized by the Internet Archive
in 2026

https://archive.org/details/IA40153718_0236

In dem Masse, wie infolge Einführung der antiseptischen, und später in noch vollkommnerer Weise der aseptischen Operations- und Verbandmethode die Scheu vor chirurgischen Eingriffen in die Bauchhöhle geschwunden ist, sind die Erkrankungen des Magen-Darmkanals, welche bis dahin fast ausschliesslich in den Bereich der innern Medizin fielen, mehr und mehr Gegenstand chirurgischer Behandlung geworden. Die akuten Entzündungen des Wurmfortsatzes und seiner Umgebung, die Fälle von akutem Darmverschluss durch Fremdkörper, Invagination, Achsendrehung, äussere und innere Hernien, endlich die chronischen Darmstenosierungen durch Geschwülste, sowie durch Narben- und Schwielenbildung: alles sind Indikationen geworden für das Eingreifen der Chirurgen, und eine solche Summe von Arbeiten, dieses Kapitel betreffend, ist bereits entstanden, dass die Darmchirurgie heute einen ausserordentlich hohen Grad der Vollkommenheit und Sicherheit erreicht zu haben scheint.

Nur ein Abschnitt der Darmchirurgie ist es, welcher trotz zahlreich angestellter theoretischer Erwägungen und physiologischer Versuche, trotz häufig ausgeführter Tierexperimente und trotz einer Reihe am Menschen erprobter Fälle heute noch unfertig dasteht und sowohl hinsichtlich der Wahl der anzuwendenden Operationsmethode wie der Art der Ausführung derselben Gegenstand der Kontroverse ist, nämlich die Behandlung nicht exstirpierbarer Cöcaltumoren und Ileocöcalstenosen.

Es ist selbstverständlich, dass Cöcaltumoren und Strikturen in diesem Darmgebiet, welche sich nach gemachter Laparotomie als operabel erweisen, exstirpiert bezw. reseciert werden. Leider ist dieses radikale Operationsverfahren bei zu grosser Ausdehnung der erkrankten Darmpartie, bei zu umfänglichen Verwachsungen

derselben mit der Umgebung, besonders mit den Gebilden der hinteren Bauchwand nicht immer anwendbar. Die Möglichkeit der Anreissung eines Darmes, die Präparation in Schwielen, zwischen welchen Abcesse verborgen sein können, deren Eröffnung zur peritonealen Infektion Anlass geben kann, die Kollision mit den grossen Beckengefässen, dem Ureter, und endlich die notwendig lange Dauer einer solchen Operation machen dieselbe zu einem so schweren Eingriff, dass die mit demselben verbundene Lebensgefahr grösser erscheint als die vitale Bedeutung des Leidens. In diesen Fällen wurde früher durch Einnähen des Ileums möglichst nahe vor der Stenose in die Bauchwunde und Eröffnung desselben ein künstlicher After gebildet, durch den zeitlebens der Koth abfliessen musste. Das traurige Los der Kranken mit Anus praeternaturalis, ausserdem der für die Ernährung der meist ohnehin ziemlich dekrepiden Kranken nicht unerheblich ins Gewicht fallende Ausfall der gesamten Dickdarmresorption, welche sich in fast allen Fällen in oft rasch einsetzender Abmagerung äusserte, liessen es als wesentlichen Fortschritt erscheinen, dass für derartige, einer Radikaloperation unzugängliche Fälle v. Hacker[1]) nach Analogie der zuerst von Wölfler ausgeführten Gastroenterostomie die Enteroanastomose, die schon früher von Maisonneuve und Billroth in Vorschlag gebracht worden war, planmässig in die chirurgische Praxis einführte. Durch operative Herstellung einer Kommunikation zwischen Ileum und Colon ascendens durch laterale Apposition der beiden Darmteile unter Umgehung der erkrankten, nicht exstirpierbaren Partie erreichte v. Hacker nicht nur Hebung der Kothstauung, sondern in einem Falle auch infolge Aufhörens des Reizes durch den passierenden Koth Rückgang des pathologischen, entzündlichen Processes, so dass die Methode nicht nur als palliative, sondern in manchen Fällen sogar als direkt Heilung herbeiführende Operation anerkannt werden musste. Die Operation ist seitdem in vielen Fällen von inoperabeln Cöcalstenosen zur Anwendung gelangt und in der Art der Ausführung, besonders hinsichtlich der anzuwendenden Nahtmethode in mannig-

[1]) v. Hacker, Über die Bedeutung der Anastomosenbildung am Darm für die operative Behandlung der Verengerungen desselben. Wiener klin. Wchschr. 1888 Nr 17—18.

Derselbe, Zur Operation der Darmanastomose. Wiener klin. Wochschr. 1892 Nr. 1.

facher Weise modifiziert und vervollkommnet worden. Sie wird auch heute noch von manchen Chirurgen als diejenige hingestellt, welche bei den erwähnten Erkrankungen wegen der Leichtigkeit und Schnelligkeit der Ausführung, sowie wegen der den übrigen Operationen nichts nachgebenden Sicherheit des Erfolges vor allen den Vorzug verdiene.

Die Enteroanastomose in der jetzt üblichen Weise durch laterale Apposition oder durch Implantation des quer durchtrennten proximalen Darmteils in die Seitenwand des distalen ausgeführt, hat aber doch noch ihre Nachteile: Einmal ist die Ausschaltung des erkrankten Darmteils aus dem Kothstrom keine vollkommene, sondern eine nur teilweise, so dass doch noch an irgend einer Seite Koth eindringen und den pathologischen Process schädlich beeinflussen kann; sodann haben die pathologischen Sekrete, Eitermassen, bezw. Zersetzungsprodukte, aus dem ausgeschalteten Teile keinen vollkommenen Abfluss, so dass eventuelle Stauung derselben ebenfalls noch einen Reiz für den erkrankten Darmabschnitt abgeben kann; endlich müssen die pathologischen, zum Teil infektiösen Sekrete, bevor sie endgültig aus dem Körper ausgeschieden werden, noch den ganzen Dickdarm passieren, wobei Metastasenbildung oder Schädigung des Organismus durch Resorption nicht ausgeschlossen erscheint. Diese Erwägungen veranlassten Salzer[1]) zu dem Vorschlag, die durch die Ileocolostomie herbeigeführte partielle Ausschaltung des erkrankten Darmteils zu einer vollkommenen zu machen, indem man sowohl das Colon als das Ileum im Gesunden quer durchtrenne und hierauf die beiden Lumina der funktionierenden Darmenden vermittelst der circulären Darmnaht miteinander vereinige. Das auf diese Weise vollständig ausgeschaltete Darmstück riet Salzer auf Grund von Experimenten an Tieren nicht nach völligem Verschluss der offenen Lumina einfach zu versenken. Schon Hermann[2]) hatte bei

[1]) Salzer, Ein Vorschlag zur Modifikation der Enteroanastomose durch völlige Ausschaltung des kranken Darmteils. Centralbl. f. Chir. 1891 Nr. 26 Beil. Verhdlg. des XX. Kongr. der deutschen Ges. f. Chir.

Derselbe, Beiträge zur Chirurgie. Festschr. gew. Th. Billroth. Stuttgart 1892 S. 530.

[2]) Hermann, Ein Versuch zur Physiologie des Darmkanals. Pflügers Arch. f. Phys. Bonn 1890 Nr. 46.

Ehrenthal, Neuere Versuche zur Physiologie des Darmkanals. Ibidem Nr. 48.

seinen Versuchen über Dünndarmausschaltung gefunden, dass ein vollkommen abgeschlossenes Dünndarmstück sich mit Sekret anfülle und zwar mit einer festen Masse, welche sich von wirklichen Fäces nur durch die Abwesenheit von Gallen- und Nahrungsbestandteilen unterschied. Auch Salzer misstraute dem Unternehmen einer totalen Ausschaltung und Verschliessung des Cöcum oder angrenzender Teile des Colon oder Ileum von vornherein wegen der grossen Gefahr der Intoxikation infolge der Zersetzung des eingeschlossenen Kothes und überdies wegen der Gefahr der durch Kothstagnation hervorgerufenen Verschwärung des Darms mit konsekutiver Peritonitis. Seine an Hunden ausgeführten Versuche bewiesen die Berechtigung seiner skeptischen Anschauungen, indem mehrere Versuchstiere nach vorhergehendem anscheinenden, mehrwöchentlichen Wohlbefinden mit einem Male sehr rasch zu Grunde gingen, und zwar wie die Besichtigung ergab, infolge ausgedehnter ulceröser Zerstörung eines ausgeschalteten Darmteils. Trotzdem, dass zwei andere Versuchstiere durch 9 bezw. 10 Monate gediehen und bei der Sektion ergaben, dass Ausschaltung und totale Okklusion von Teilen des Ileum oder im Bereich des Cöcum unter günstigen äussern Lebensbedingungen der Tiere ohne jegliche Krankheitserscheinungen verlaufen kann, warnte Salzer doch vor dieser Operationsmethode und empfahl die Darmausschaltung mit gleichzeitiger Anlegung einer distalen Fistel nach Art der zu physiologischen Zwecken angelegten Fisteln Thirys, umsomehr, als dieses Verfahren zugleich einer konservativen Lokaltherapie Eingang verschafft.

Am Menschen gelangte dieser Vorschlag Salzers zum ersten Male durch Hochenegg[1]) zur Anwendung und zwar in einem Fall von narbiger Verengerung des Cöcums mit ausgedehnter Schwielenbildung des Peritoneums und Verwachsungen mit der hinteren Beckenwand und den Beckengefässen, wodurch der Tumor absolut unexstirpierbar wurde.

Nach Ausschaltung des erkrankten Ileocöcums vernähte Hohenegg zum Unterschiede von Salzers Vorschlag nicht nur das distale, sondern auch das proximale Ende des abgetrennten

[1]) Hochenegg, Ein Beitrag zur Cöcalchirurgie und zur Ileo-Colostomie. Wiener klin. Wchschr. 1891 Nr. 53.

Derselbe, Chirurgische Eingriffe bei Blinddarmerkrankungen. Wiener klin. Wchschr. 1895 Nr. 16, 17, 18.

Darmstücks in der Bauchwunde, so dass eine Fistel nach Art der Vellaschen entstand. Es sollte diese Modifikation einmal die Reinigung des ausgeschalteten Darmstücks noch bequemer gestalten, ausserdem aber dadurch einen besondern Vorteil bieten, dass später nach dem Rückgang der entzündlichen Processe und der bestandenen ausgiebigen Verwachsungen das betreffende Darmstück sich durch eine verhältnismässig wenig eingreifende Operation entfernen liesse. Es trat nach der Operation Besserung ein und nach Verlauf von 6 Monaten waren die Beschwerden so gering, dass Patient nochmaligen operativen Eingriff zwecks Entfernung der ausgeschalteten Darmpartie mit den Fisteln verweigerte. Nach $1^1/_2$ Jahren bildete sich, wahrscheinlich infolge Durchbruchs eines von der ausgeschalteten Darmschlinge ausgehenden Abcesses in den Dünndarm, eine Kothfistel, welche die nunmehr leichte Resektion des Ileocöcums und eines 20 cm langen Dünndarmstückes mit der Fistelöffnung erforderlich machte.

Weitere Fälle wurden von Frank[1]), Obali*n*'ski[2]), v. Eiselsberg[3]) und Körte[4]) veröffentlicht. Im ersten Falle handelte es sich ebenfalls um chronische Entzündung des Blinddarms, welche ausgedehnte Verwachsungen und Stenosierungen zur Folge hatte. Die Operation nach Hocheneggs Vorgange unter Ausschaltung eines 1 m langen Darmstücks hatte Schwinden aller quälenden Erscheinungen zur Folge, Patient wurde vollkommen geheilt. Der Fall Obali*n*'skis betraf einen Anus praeternaturalis infolge von vernachlässigter eingeklemmter Inguinalhernie, bei welcher Enterektomie mit Enterorrhaphie sich wegen sehr starker Verwachsungen zwischen Cöcum und Ileum als unausführbar erwiesen hatte, und wiederholt vorgenommene Operationen zum Zwecke, den mittels Dupuytrenscher Darmscheere in eine Kothfistel umgewandelten künstlichen After durch Plastik zur Heilung zu bringen, zu keinem Erfolge geführt hatten. Ausschaltung nach Hocheneggs Vorgang beseitigte die Fistel und bewirkte derartig schnelles Zurückgehen

[1]) R. Frank, Einige Darmoperationen mit Bemerkungen über die Darmnaht. Wiener klin. Wchschr. 1892 Nr. 27.

[2]) Obali*n*'ski, Centralbl. f. Chir. 1894 S. 1193.

[3]) v. Eiselsberg, Zur Casuistik der Darmausschaltung. Wiener klin. Wchschr. 1893 Nr. 8.

[4]) Körte, Vorstellung eines Kranken mit ausgedehnter Darmresektion wegen Darmtuberkulose. Heilung durch Entero-Anastomose. Centralbl. f. Chir. 1894 Nr. 30 Beil. Verhandlungen des XXIII. Kongr. der deutschen Ges. f. Chir.

der entzündlichen Processe, dass bereits nach 4 Monaten Exstirpation des ganzen ausgeschalteten Darmstückes möglich war, welche wegen lebhafter Schleimsekretion aus den Fistelöffnungen gewünscht wurde.

Bei dem dritten Falle war es durch recidivierende typhlitische und perityphlitische Processe zur spontanen Kothfistelbildung gekommen. v. Eiselsberg schaltete das Ileocöcum aus, verschloss beide Lumina desselben und überliess die Kommunikation mit der Aussenwelt dem intakt gelassenen Fistelgange.

Der vierte, von Körte veröffentlichte Fall von Darmtuberkulose zeichnet sich dadurch aus, dass die totale Darmausschaltung erst gemacht wurde, nachdem ein Versuch der Enteroanastomose zu keinem Erfolg geführt hatte. Wegen akuter, eiteriger Perforationsperitonitis wurde im November 1891 zum ersten Male operiert, März 1892 der Processus vermiformis exstirpiert, August 1892 das Cöcum und Colon bis nahe zur Flexura hepatica wegen Tumorenbildung exstirpiert und, da gesundes Gewebe nicht erreicht war, ein Anus praeternaturalis angelegt. Im November 1892 wurde nach Resektion von noch 21 cm Colon seitliche Implantation hergestellt; wegen Fistelbildung Februar 1893 Plastik nach Dieffenbach versucht. Da dieselbe misslang, folgte im Mai neue Implantation einer Dünndarmschlinge in die Flexura iliaca; doch trat nach 14 Tagen wieder Koth aus der Fistel. Juni 1893 endlich wurde das Colon über der Implantation durchtrennt und beide Darmlumina durch Invagination verschlossen; jetzt erfolgte regelmässige Entleerung per anum. Nachdem wegen lästiger Schleimsekretion im Juli noch die ausgeschalteten Colon- und Ileumschlingen exstirpiert waren, erfolgte endgültige Heilung.

Sämtliche genannten Operateure hielten bei Ausführung ihrer Darmausschaltung streng an dem von Salzer aufgestellten Grundsatze fest, die ausgeschaltete Partie mit der Aussenwelt in Verbindung zu lassen, sei es durch Einnähen der Darmlumina in die Bauchwunde, sei es durch Bestehenlassen einer Fistellöffnung. Dieses Prinzip haben in letzter Zeit zwei Operateure, v. Baracz[1]) und Obaliński[2]) fallen lassen, indem sie bei ihren Operationen

[1]) v. Baracz, Über die totale Darmausschaltung und über die Verwendbarkeit der Kohlrübenplatten bei der Ileocolostomie. Centralbl. f. Chir. 1894 Nr. 27.

[2]) cf. S. 9.

beide Lumina des ausgeschalteten Stückes vernähten und das ganze so geschlossene Darmstück in die Bauchhöhle versenkten. Bei ersterem handelte es sich um Darmstenose infolge chronischer Invagination und entzündlicher Schwellung der Darmwände. Beobachtung von mehreren Monaten ergab Verkleinerung der Geschwulst und Ausbleiben aller Beschwerden. Obaliński hat in seinem Falle von Stenosierung des Cöcums durch chronisch entzündlichen, und zwar tuberkulösen Tumor nach erfolgter Cöcumresektion die grösste Partie des anscheinend gesunden Colon ascendens einfach ausgeschaltet, total vernäht und versenkt, weil er das Ileum nur gegen das mobile Colon transversum bringen und mit diesem vernähen konnte. Die beiden Operateure zogen aus dem Verlauf ihrer Fälle den Schluss, dass der beim Menschen total ausgeschaltete Blinddarm entweder keinen oder sehr wenig Koth produziere und die totale Darmausschaltung mit völligem Verschluss somit kein gefährlicher Eingriff sei, wie bisher vermutet wäre; dass man daher jedes beliebige Darmstück, und zwar nicht nur gesunde Darmpartien, sondern auch kranke, mit vollständigem Verschluss auszuschalten berechtigt wäre.

Auf Grund von Tierexperimenten bekämpfte Reichel[1]) diese Schlussfolgerungen, und zwar besonders die von Obalińskiaufgestellte Ansicht, dass man jedes beliebige Darmstück mit völligem Verschluss total ausschalten dürfe. Für zulässig erklärt er auf Grund der beiden Erfolge vielleicht Totalverschluss bei Cöcum- oder kleinen Dickdarmausschaltungen. Während im Dickdarm die Resorption vorherrsche, sei, wie physiologisch längst bekannt sei, und wie besonders Hermanns Experimente erst neuerdings klargestellt hätten, die Sekretion im Dünndarm eine derartige, dass sie bei Totalverschluss solcher Darmteile Salzers Misserfolge vollkommen erklärlich mache, und der Versuch einer solchen Operation am Menschen durchaus nicht berechtigt erscheine.

Noch schärfer verurteilt neuerdings Hochenegg[2]) die Anschauungen v. Baraczs und Obalińskis, besonders die des letzteren, dass man auch kranke Darmteile ausschalten und versenken dürfe. Abgesehen von der Unmöglichkeit, medikamentös auf das kranke Darmstück einzuwirken, hält er es für vollkommen

[1]) Reichel, Über die Berechtigung der Darmausschaltung mit totalem Verschlus des ausgeschalteten Darmstückes. Centralbl. f. Chir. 1895 Nr. 2.

[2]) cf. S. 8. Wiener klin. Wchschr. 1895 Nr. 16—18.

unverständlich, wie man Krebssaft, Eiter von verschiedener Beschaffenheit und Virulenz, Schleim der katarrhalisch veränderten Schleimhaut einfach mit dem Darmstück in die Bauchhöhle versenken könne. Aber auch beim gesunden Dickdarmteile sei man nie sicher, ob der im ausgeschalteten Teile zurückbleibende, nie vollständig zu entfernende Koth nicht doch noch den Anstoss zu Entzündungen und Perforationen geben könne.

In der Kieler chirurgischen Klinik kamen die folgenden beiden einschlägigen Fälle zur Behandlung, welche wegen der geringen Anzahl der vorliegenden Beobachtungen der Veröffentlichung wert erscheinen.

I.

W. Robert, 40 Jahre alt, Schiffszimmermann.

Patient, der früher ausser einer bisweilen auftretenden gewissen Steifikeit in den Beinen und geringen Rückenschmerzen gesund gewesen, erkrankte vor zwei Jahren plötzlich mit Frost, Schmerzen in der Nabelgegend und der rechten Bauchseite, sowie im Rücken. Da ausserdem Verstopfung bestand und Erbrechen auftrat, wurden Bettruhe und Abführmittel verordnet. Nach dreimonatlicher Krankheit trat langsame Besserung ein, so dass Patient seine Arbeit wieder aufnehmen konnte; doch traten immer noch anfallsweise Schmerzen auf, der Stuhlgang blieb unregelmässig, bald bestand Verstopfung, bald Durchfall.

Seit Sommer 1894 besteht beständiger Durchfall, täglich ein bis drei Stühle; ausserdem Schmerzen über beiden Hüften im Rücken und anfallsweise auftretende Schmerzen in der Magengegend, oft mit Erbrechen einhergehend. Ab und zu ist Gelbfärbung des Gesichts beobachtet, sowie Harndrang, ohne dass viel Harn entleert wurde.

Herndităr lässt sich nichts bestimmtes nachweisen.

Bei der Aufnahme in die Klinik am 26. Januar 1895 fand sich folgender Status:

Mittelgrosser, blasser, etwas kachektisch aussehender Mann, klagt über Durchfall und Schmerzen im Leib, die vom Rücken ausstrahlen. Zunge stark belegt, Auftreibung des Magens ergiebt keine Ektasie. In der rechten Hälfte des Abdomen, von der Mittellinie aus 7 cm nach aussen, eine leichte Dämpfung. Man fühlt einen mit der Respiration etwas beweglichen, druckempfindlichen

Tumor, welcher oberhalb des Cöcums gelegen ist und etwa der Lage des Colon ascendens entspricht. Derselbe scheint bei künstlicher Auftreibung des Colon etwas undeutlicher zu werden.

Der Tumor wurde als bösartige Neubildung angesehen, vom Colon ascendens ausgehend, und daher Laparotomie und Exstirpation beschlossen.

31. Januar Operation: Längsschnitt am rechten Seitenrande des Muscul. rect. abdominis, etwa 10 cm lang. Nach Eröffnung des Peritoneums und Fixation desselben an beiden Wundrändern durch 2 provisorische Seidennähte fühlt man in der Bauchhöhle die ganze rechte hintere Bauchwand umgewandelt in eine derbe, harte, schwielige Masse, in welche das Cöcum, am Proc. vermiform. leicht kenntlich, unbeweglich eingelagert ist. Der zum Cöcum führende Dünndarm ist stark ausgedehnt, während das aus der Schwielenmasse hervorkommende distale Ende des Colon ascendens stark zusammengefallen und atrophisch ist. Da an eine Exstirpation der Schwielenmasse oder eine Resektion des Cöcums wegen der ausgedehnten Verwachsungen nicht zu denken ist, wird die Ausschaltung des stenosierten Darmstücks folgendermassen ausgeführt:

Das in den Tumor einmündende Ileum sowie das aus ersterem hervorkommende Colon ascendens werden aus der Bauchwunde hervorgeholt und auf Kompressen gelagert. Dann wird das Colon nahe der Flexura dextra, das Ileum etwa 6—8 cm von der Valvula entfernt quer durchschnitten, nachdem vorher der Koth nach beiden Seiten hin herausgestrichen, und dann die zu durchschneidende Stelle durch Kompression von Assistentenhand und loses Abbinden mit Seidenfäden zu beiden Seiten vor Kothaustritt geschützt ist. Jetzt wird zuerst der distale Stumpf des Ileums durch Lembertsche Naht quer verschlossen; dann wird der proximale Ileumstumpf, nach Einkerbung und doppelter Unterbindung des Mesenteriums an der Durchschnittsstelle des Ileums, an das distale Colonende herangebracht und mit demselben durch circuläre Darmnaht nach Lembert vereinigt (s. Fig. 1 und 2). Nach Abtupfen mit warmer Sublimatlösung (1 : 2000) und Entfernung der verschliessenden Seidenfäden wird der vereinigte Darm sowie der verschlossene Ileumstumpf in die Bauchhöhle versenkt. Jetzt wird der proximale Stumpf des Colon ascendens hervorgeholt und ohne Lösung des verschliessenden Seidenfadens in den obern

Winkel der Bauchwunde eingenäht; darauf diese durch Etagennaht geschlossen, Peritoneum und Muskulatur mit Catgut, darüber die Fascien mit Catgut, die Haut mit Silk vernäht, und dann noch vier vorher durch die gesamten Bauchdecken gelegte Seidennähte geknotet. Bestreichung der ganzen Nahtlinie mit Jodoformkollodium. Jodoformgaze-Polsterverband.

Der Verlauf war in den ersten Tagen ein vollkommen reaktionsloser. Es bestand andauerndes Wohlbefinden, kein Fieber, kein Erbrechen. Am fünften Tage wurde der verschliessende Seidenfaden des eingenähten Colonstumpfes entfernt, worauf sich aus der geöffneten Fistel mässige Mengen Schleim entleerten. Am achten Tage Entfernung der Nähte aus der Bauchwunde. Erst vom vierzehnten Tage an trat abends Temperatursteigerung ein. Tägliche Ausspülung des ausgeschalteten Darmstückes förderte nichts zu Tage. Doch zeigte sich bald die Nahtlinie unterhalb der Fistelmündung gerötet, infiltriert und schmerzhaft. Quere Spaltung hier förderte Eiter zu Tage, der von einer Stichöffnung seinen Austritt genommen hatte. Die Eiterung liess nach einigen Tagen nach und damit verschwand auch das Fieber. Der Stuhlgang, der in der ersten Zeit noch meist dünnflüssig gewesen war, wurde nach und nach breiig, von normaler Konsistenz; die Schleimsekretion aus der Fistel wurde immer unbedeutender.

Bei der Entlassung des Kranken am 22. März 1895 war derselbe vollkommen beschwerdefrei, erfreute sich andauernden Wohlbefindens, hatte guten Appetit und hatte in den letzten vierzehn Tagen an Gewicht $6^1/_4$ kg zugenommen. Die anfangs gestellte Diagnose einer bösartigen Geschwulst wurde daher sehr unwahrscheinlich; es konnte sich nur um einen entzündlichen Tumor gehandelt haben.

Der weitere Verlauf bestätigte dies. Am 21. Mai 1895 stellte sich Patient wegen beständigen, bald mehr, bald weniger ausgesprochenen Durchfalles wieder vor und wurde zur Beseitigung desselben sowie behufs Beobachtung der Darmfistel in die medizinische Klinik aufgenommen. Der Kranke ist von kräftigem, gesundem Aussehen; sein Körpergewicht, welches bei der Aufnahme im Januar vor der Operation 49,8 kg betragen hatte, ist auf 70 kg gestiegen und hat hier die Höhe von 71,5 kg erreicht. Im rechten Hypogastrium, in Nabelhöhe, 8 cm von demselben entfernt, findet sich eine wulstartige, etwa 2—3 cm über die Haut vorragende,

mit Schleimhaut überkleidete und mit zahlreichen Falten bedeckte Hervorwölbung, in deren Mitte sich eine kleine Öffnung befindet, die Mündung des ausgeschalteten Darmstücks. Aus derselben entleert sich durch die Peristaltik der Darmschlinge eine geringe Menge bräunlich gefärbter, bald schleimig-flüssiger, bald breiiger Masse von fäculentem Geruch, welche sich bei mikroskopischer Untersuchung als aus Epithelien, weissen Blutkörperchen, Detritusmasse, reichlichen Fettsäure-Nadeln bestehend erweist, jedoch keine Fäcalbestandteile enthält. Zusammenhang mit dem Darme besteht nicht. Die Beschwerden des Patienten sind sehr gering; er klagt über etwas Durchfall, 2—3 mal täglich bald dünnflüssigen, bald breiigen Stuhlgang, sowie geringes Druckgefühl in der rechten Seite. Letzteres schwindet nach Ausspülungen der Fistel mit $^3/_4$ %iger Kochsalzlösung; der Durchfall geht infolge Behandlung mit Bismut. subnitric. und Tannigen langsam zurück, so dass Patient nach etwa 4 Wochen auf seinen Wunsch entlassen wurde.

II.

Ich gebe den zweiten Fall unter Anlehnung an die von Herrn Dr. Bier[1]) bereits in seiner Abhandlung über circuläre Darmnaht veröffentlichte Krankengeschichte wieder.

Sch., Doris, 27 Jahre alt, Schneiderin.

Patientin erkrankte zum ersten Male Neujahr 1880 mit Schmerzen in der rechten Hüfte und Anschwellung der Umgebung derselben, Fieber, Durchfällen, heftigen Schmerzen im Verlauf des Oberschenkels bei Beugung und Adduktion desselben. Nach einigen Tagen entwickelte sich unterhalb des Ligament. Poupartii eine fluktuirende Geschwulst; bei der Incision entleerte sich Eiter und flüssiger Koth. Es bildeten sich Kothfisteln. Patientin, die sich in einem Krankenhause befand, bekam daselbst angeblich dreimal Ileusanfälle, die mit Verringerung des Kothausflusses entstanden. Da die Kothfistel sich nicht schloss, so liess sich Patientin am 11. Dezember 1880 in die hiesige chirurgische Klinik aufnehmen. Man fand hier vier oberhalb und in einer Linie parallel zum Ligament. Poupartii liegende Fisteln und einen Abscess am Oberschenkel, welcher mit den Fisteln kommunicierte. Die Fisteln entleerten Koth und Eiter. Es wurde die Diagnose eines typhliti-

[1]) Bier, Über circuläre Darmnath. Archiv f. klin. Chir. Bd. 49 Heft 4.

schen Abscesses gestellt, die Fisteln und der Abscess wurden gespalten, ausgeschabt und drainiert. Auf Wunsch der Eltern wurde die Patientin dann gegen ärztliches Anraten ungeheilt entlassen.

Da die Kothfisteln sich auch später nicht schlossen, liess sich Patientin am 6. September 1894 wieder hier aufnehmen. Es fand sich damals folgender Befund:

In der rechten Inguinalbeuge münden zwei Fisteln, die obere derselben geht $5^1/_2$ cm, die untere $12^1/_2$ cm in der Richtung auf das Cöcum in die Tiefe; aus beiden entleert sich Eiter und stinkender Koth; die ganze Umgebung der Inguinalfalte ist ekzematös gerötet. In der rechten Darmbeingrube fühlt man eine derbe, auf Druck empfindliche Geschwulst. Das rechte Bein steht in Beugekontraktur von etwa $^1/_2$ rechten Winkel; bei Streckversuchen geht das Becken mit, Beugung, Rotation, Ab- und Adduktion sind frei. Das Bein scheint unverkürzt, der Trochanter steht in der Roserschen Linie.

Es wurde die frühere Diagnose gestellt: Kothfisteln herrührend von einer Typhlitis mit Perforation. Es wurde beschlossen, die Darmausschaltung zu machen und zwar in der Weise, dass das Cöcum einfach unterhalb der Dünndarmeinmündung quer durch trennt und beide Enden, jedes für sich, durch Naht geschlossen wurden. Ein Einnähen des peripheren Endes in die Bauchwunde schien deshalb nicht nötig, weil zwei breite und viel Koth entleerende Fisteln aus diesem Darmstück nach aussen mündeten.

Am 10. September Operation: Nachdem zur Sicherung der Asepsis die Fisteln provisorisch zugenäht und das Ekzem mit dem Thermokauter verschorft war, wurde der Bauchschnitt parallel und etwas oberhalb des Ligament. Poupart. bis etwas über die Spina oss. il. ant. sup. hinaus nach oben gemacht. Es zeigte sich der Darm mit dem stark verdickten Peritoneum parietale verwachsen; nach Lösung desselben fühlte man, bei Trendelenburgscher Beckenhochlagerung, in der Darmbeingrube einen schwieligen, etwa halbfaustgrossen Tumor (der schon von aussen gefühlte, mit dicken Wänden versehene Abscess). Darüber lagen miteinander verwachsene Därme. In dem Durcheinander von verwickelten Därmen wurde lange vergeblich nach dem Cöcum gesucht; endlich gelang es, in der Tiefe einen Darm zu isolieren, welcher in der erwähnten Geschwulst verschwand. Er war sehr

weit, zog gerade nach abwärts und seitlich schien deutlich in diesen Darm hinein ein Dünndarm zu münden, so dass kein Zweifel schien, dass man das Cöcum vor sich habe. Unter grossen Schwierigkeiten wurde nun in der Tiefe dicht oberhalb der Geschwulst der Darm durchtrennt, jedes Ende für sich umgestülpt und nach Lembert vernäht, so dass das mit den Fisteln in Verbindung stehende Darmstück abgetrennt sein musste (s. Fig. 3 u. 4).

Bereits am Tage nach der Operation klagte Patientin bei sonstigem Wohlbefinden über Schmerzen im Bauch, Blähungen, häufiges Aufstossen. Es trat Erbrechen hinzu, Flatus gingen nicht ab. Die Symptome eines akuten Ileus verschlimmerten sich in den nächsten Tagen, so dass am 14. September die Bauchwunde wieder eröffnet werden musste. Sofort sah man den dem Magen zuliegenden geschlossenen Darmteil stark gebläht und erigirt in die Höhe stehen, die Nähte standen unter starker Spannung, doch hielten sie sämmtlich. Der Versuch einer Orientierung über die anatomischen Verhältnisse scheiterte an den ausgedehnten Verwachsungen; es war nicht einmal möglich zu entscheiden, ob der durchtrennte Darm Dick- oder Dünndarm war. Auch jetzt schien in den geblähten aufgerichteten Darmteil deutlich an der Seite ein Dünndarm einzumünden. Da bei den weiteren Orientierungsversuchen die Naht des andern geschlossenen Darmstumpfes mit dem Finger eröffnet wurde und etwas Koth austrat, wurde, nachdem der Spalt wieder geschlossen, von weiterem Suchen abgesehen und der centrale Stumpf als Anus praeternaturalis in die Bauchwunde eingenäht (s. umsteh. Fig. 5).

Am nächsten Tage waren die Symptome des Ileus geschwunden und es trat Wohlbefinden ein.

Am 8. Oktober wurde der Versuch gemacht, den Anus praeternaturalis nach folgendem Plane zu beseitigen: Das in den Anus einmündende Darmstück sollte lospräpariert, dann in der Mittellinie ein zweiter Schnitt gemacht, und das gelöste Darmstück in das Colon transversum eingepflanzt werden. Da Isolirungsversuche des zuführenden Darmes jedoch an zu starken Verwachsungen scheitern, so wurde, um das betreffende Darmstück kenntlich zu machen, in den Anus praeternaturalis ein dickes Schlundbougie eingeschoben. Sodann wurde ein grosser Bauchschnitt von 15 cm Länge in der Mittellinie gemacht; auch hier zeigten sich die Därme mit dem verdickten Peritoneum parietale und unter

einander verwachsen. Unterhalb des unteren Schnittrandes fühlte man querverlaufend die Schlundsonde in einem Darm, welcher in ganzer Ausdehnung mit dem Peritoneum parietale und mit andern Därmen fest verwachsen war. Es war unzweifelhaft Dünndarm, der stark erweitert war; eine Isolierung desselben aus seinen Verwachsungen war unmöglich. Da das Colon transversum frei beweglich war und sich bis zum erwähnten verwachsenen Dünndarm bequem herabziehen liess, so wurde versucht, zwischen diesen beiden Därmen eine Anastomose herzustellen. Indessen wurde die Spannung nach Anlegung der Nähte an der Hinterwand so gross, dass die Nähte wieder gelöst und das im Dünndarm bereits gemachte Loch wieder durch Lembertsche Naht geschlossen werden musste. Hier und da fand sich im Bauche noch eine freie Dünndarmschlinge, sonst war alles verwachsen. Eine von diesen, welche recht tief ins Becken hinabreichte, wurde gewählt, um eine Anastomose zwischen ihr und dem Colon transversum anzulegen; dieselbe wurde so gross gemacht, dass das quere Loch in jedem Darm die Hälfte der Peripherie desselben einnahm (s. Fig. 6). Die totale Ausschaltung verhinderte die Unmöglichkeit, zu- und abführendes Ende des Dünndarms zu unterscheiden. Die Vereinigung geschah durch Lembertsche Nähte; die Bauchwunde wurde durch Etagennaht geschlossen.

Der Wundverlauf war ein vollkommen fieberloser. Am 14. Oktober erfolgte der erste Stuhlgang per anum, durch den künstlichen After gingen nur noch geringe Kothmassen ab.

Jedoch schon vom 25. Oktober ab ging der Stuhlgang wieder zum grössten Teil durch den künstlichen After. Es wurde deshalb am 6. Dezember ein neuer Versuch gemacht, den Anus artificialis zu schliessen. Das Darmstück wurde etwas gelöst, eingestülpt und vernäht, darüber die Muskeln vereinigt. Da es wahrscheinlich schien, dass die Naht an dem narbig veränderten Darm nicht halten würde, wurde ausserdem eine Hautlappenverschiebung nach Dieffenbach hinzugefügt.

Auch durch diese Operation wurde Schluss des Anus praeternaturalis nicht erreicht. Schon nach der kurzen Zeit von acht Tagen erschien in der granulierenden Wundfläche neben dem verschobenen Hautlappen eine leichte Vorwölbung, die bald durchbrach und zur Fistel mit Kothentleerung wurde. Nach und nach entstanden bald hintereinander weitere Fistelöffnungen zu beiden

Seiten des Hautlappens, so dass im Januar sich der Koth bereits aus vier neuen Fistelöffnungen entleerte.

Der Zustand der Patientin ist heute, nach etwa 6 Monaten, noch derselbe. Der Koth wird neben jenen Fisteln auch auf natürlichem Wege entleert; das gegenteilige Mengenverhältnis ist ein welchselndes. Aus den ursprünglichen Kothfisteln kommt nur noch eine geringe Menge Eiter, aber seit der ersten Operation kein Koth mehr. Auch die subjektiven Beschwerden der Patientin sind wenig verändert; dieselbe klagt noch über anfallsweise auftretende Schmerzhaftigkeit im Leib, womit dann meist stärkeres Ausfliessen des Kothes aus den Fistelgängen einhergeht.

Es wird ein nochmaliger Versuch zur Herstellung einer totalen Darmausschaltung beabsichtigt, in der Hoffnung, hierdurch endlich den Anus praeternaturalis zum völligen Verschluss zu bringen und doch noch das gewünschte Ziel, Verschluss der Kothfisteln und Entleerung allen Kothes durch den After, zu erreichen.

Aus diesen Beobachtungen ergiebt sich folgendes:

Wie schon Salzer aus dem Verlauf einzelner von v. Hacker und von Riedel operierter Fälle schliessen zu müssen glaubte, und wie der oben angeführte Fall Körtes auf's deutlichste bestätigt, so zeigt auch unser zweiter Fall, dass durch noch so ausgiebige Enteroanastomose, bei welcher der Darm nicht durchtrennt und die ausgeschalteten Enden nicht vernäht werden, die Ablenkung des Darminhalts von der ausgeschalteten Partie nicht gesichert wird. Mit Salzer wird daher die totale Darmausschaltung als diejenige Operation angesehen, welche einmal die grössere Sicherheit des Erfolges überhaupt bietet, dann aber auch infolge absoluter Ausschliessung jeglichen Reizes auf den erkrankten Darm und infolge Anwendbarkeit einer Lokaltherapie die grössere Aussicht auf Rückgang des Krankheitsprozesses gewährt. Es scheint die partielle Ausschaltung durch einfache Anastomosenbildung nur da den Vorzug zu verdienen, wo die totale Ausschaltung unmöglich ist, sei es, wie in unserm Falle, durch zu feste Fixierung der betreffenden Darmabschnitte, sei es in Fällen, wo man die Operation so rasch wie möglich zu vollenden gezwungen ist, bei sehr herabgekommenen Individuen mit inoperablem Carcinom oder bei mehr akuten Stenoseerscheinungen.

Betreffs Ausführung der Operation stimmt die Anschauung der Kieler Klinik durchaus mit dem ursprünglichen Prinzip Salzers, das ausgeschaltete Darmstück mit der Aussenwelt durch eine Fistel in Verbindung zu lassen, überein und verurteilt mit Reichel und Hochenegg das Prinzip des Totalverschlusses, wie es von v. Baracz und Obalinski vorgeschlagen und ausgeführt wurde, als gefährlich und durchaus unberechtigt. Vorausgesetzt wirklich, man wollte die Anwendung desselben auf die Fälle von Narben- und Schwielenbildung nach einfach katarrhalischen, nicht spezifischen Prozessen beschränken, so macht doch schon die Unmöglichkeit, über die Natur des Prozesses zu einer sichern Diagnose zu kommen, wie sie vor der Operation in fast allen oben angeführten Fällen bestand, in Hocheneggs und v. Eiselsbergs Fall auch nach gemachter Lagarotomie nicht gehoben wurde, den Vorschlag zu einem überaus gefährlichen. Auch der Vorwurf v. Baraczs, dass man durch Anlegung der Fistel den Kranken dieselben Unannehmlichkeiten und Qualen bereite wie früher durch den Anus praeternaturalis, ist nicht stichhaltig. Denn falls das ausgeschaltete Stück nicht nennenswert secerniert, so bringt die Fistel ihrem Träger keine Beschwerden; secerniert sie aber, so liegen die Gefahren eines Totalverschlusses doch auf der Hand, und ausserdem kann man dann immer noch später, nach Schwinden der umfänglichen Verwachsungen, wie es bei gutartigen Processen in fast allen Fällen beobachtet wurde, die Darmausschaltung nur als vorbereitende Operation betrachten und jetzt mit leichter Mühe und ohne ernstliche Gefährdung des Kranken die endgültige Exstirpation des ausgeschalteten Stückes vornehmen.

Zum Schluss erlaube ich mir, Herrn Geheimrat Prof. Dr. v. Esmarch für die freundliche Überlassung des Materials, sowie Herrn Privatdocenten Dr. Bier für die liebenswürdige Unterstützung bei der Anfertigung der Arbeit meinen aufrichtigen Dank auszusprechen.

Lebenslauf.

Am 31. August 1869 wurde ich, Jacob Carl Martens, evangelisch-lutherischer Konfession, als Sohn des Apothekers Ludwig Martens und seiner Ehefrau Emma, geb. Trog, zu Neustadt in Holstein geboren. Meine Vorbildung erhielt ich auf der Bürgerschule zu Neustadt i. H., sodann von Ostern 1884 auf dem Gymnasium zu Lübeck, welches ich Ostern 1889 mit dem Zeugnis der Reife verliess. Ich studierte darauf Medizin an den Universitäten Tübingen, Berlin, Kiel; bestand am 10. März 1891 zu Tübingen die ärztliche Vorprüfung, am 5. März 1894 zu Kiel das medizinische Staatsexamen und ebendaselbst am 7. März 1894 das Examen rigorosum. Meiner Militärpflicht mit der Waffe genügte ich vom 1. April bis 1. Oktober 1891 zu Tübingen bei dem III. Bataillon Infanterie-Regiments »Kaiser Friedrich, König von Preussen« (7. Württemb.) Nr. 125; behufs Ableistung des Restes meiner aktiven Dienstpflicht trat ich am 1. November 1894 ein als einjährig-freiwilliger Arzt bei der Kaiserl. I. Matrosendivision zu Kiel.

Fig. 1.

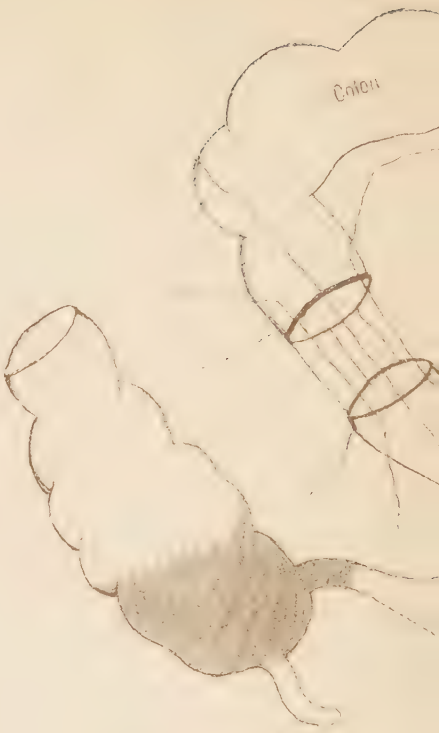

Fig. 2.

Vermeintliches Colon.

Fig. 3.

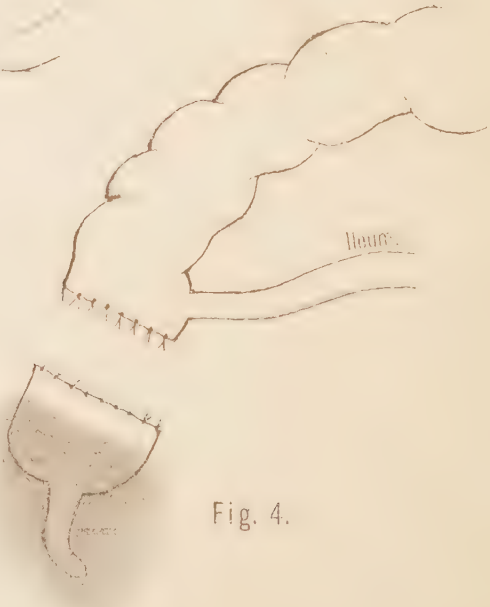

Fig. 4.

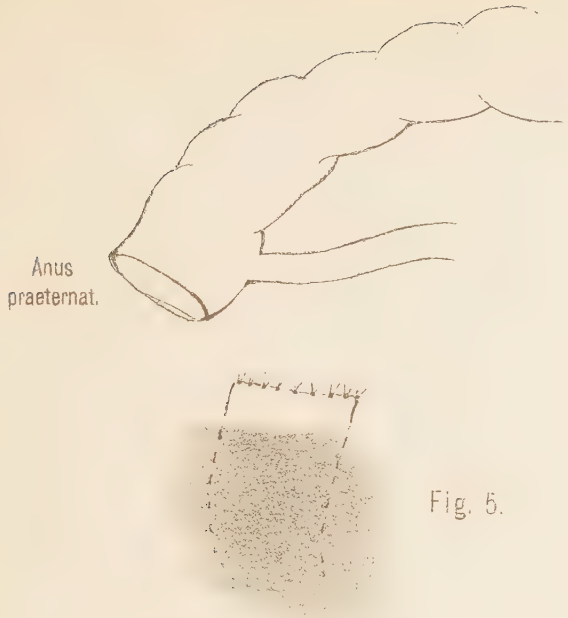
Anus
praeternat.

Fig. 5.

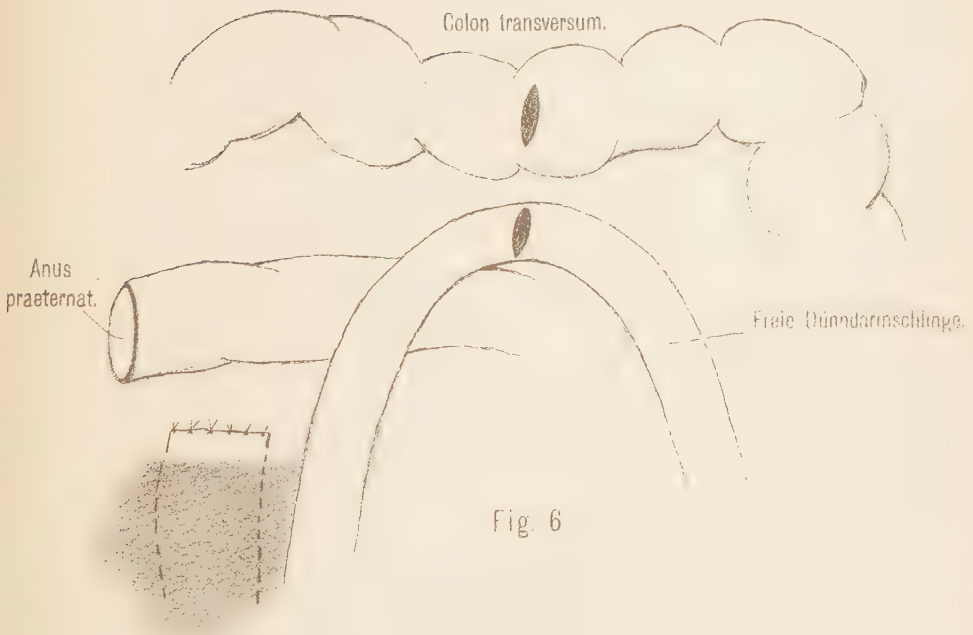
Colon transversum.
Anus
praeternat.
Freie Dünndarmschlinge.

Fig. 6